DOI

УДК 619:611.846.4:636.95

МОРФОМЕТРИЯ НОСОВОЙ КОСТИ ВЕРБЛЮДА-БАКТРИАНА В ВОЗРАСТНОМ АСПЕКТЕ

ДНЕКЕШЕВ Аманжол Кусаинович, *Западно-Казахстанский аграрно-технический университет им. Жангир хана*

Дано морфометрическое обоснование изменения носовой кости верблюда-бактриана в возрастном аспекте. Носовая кость представлена плоской парной костью, которая участвует в образовании крыши носовой полости. Анатомически на носовой кости различают наружную и внутреннюю поверхности. Изменения длины и ширины левой и правой сторон межкостных швов носовой кости у верблюда-бактриана в возрастном аспекте сходны.

Введение. В продовольственной программе Республики Казахстан важная роль отводится развитию ветеринарных наук, разработке научно обоснованных методов лечения и диагностики болезней животных. При лечении или проведении различных оперативных и диагностических манипуляций знание возрастной анатомии животных крайне необходимо [1–3]. Возрастная анатомия сельскохозяйственных и домашних животных изучена достаточно хорошо в отличие от верблюда-бактриана.

Современная ветеринарная морфология в последние годы связана с научным изучением анатомии животных в возрастном аспекте [4–6]. В связи с этим изучение анатомии черепа, в частности носовой кости верблюда-бактриана, в возрастном аспекте восполнит пробелы в морфологии этих животных. Это очень важно при выборе эффективных способов терапии, например при выполнении трепанации, лечении гнойно-некротических процессов в пазухах носовой кости.

Цель данной работы – изучение морфометрии носовой кости верблюда-бактриана в возрастном аспекте.

Методика исследований. Материалом для краниометрического исследования носовой кости у верблюда-бактриана в возрастном аспекте послужили 28 препаратов (черепов), взятых на бойнях верблюдоводческих хозяйств Западно-Казахстанской и Атырауской областей Республики Казахстан. Для изучения изменения носовой кости в постнатальном периоде были сформированы шесть возрастных групп: 1 месяц, 6 месяцев, 1 год, 2–3 года, 4–5 лет, 6–8 лет.

Анатомическое изучение проводили согласно установленным методикам. Очищенные от мягких тканей кости черепа подвергали мацерации и варке на медленном огне. Кости варили в течение 1–3 ч в водном отваре растительного сырья (1:4), содержащем (в процентах по массе) следующие компоненты в измельченном виде: трава солероса – 25,0, побеги и корни мыльнянки – 25,0, корневища аира – 25,0, листья липы – 25,0. Затем кости промывали и просушивали [8].

При морфометрическом исследовании определяли линейные промеры межкостных швов с помощью циркуля, металлической миллиметровой линейки и штангенциркуля. Латинские названия анатомических образований были даны по международной ветеринарной анатомической номенклатуре [7, 9].

Результаты исследований. Носовая кость животных анатомически относится к лицевому отделу черепа, физиологически к системе дыхания, последнее у верблюдов обладает удивительной способностью противостоять сухой жаре пустыни.

Носовая кость – *os nasale* (см. рисунок, 1а, 1б) у верблюда-бактриана парная, участвует в образовании крыши носовой полости. На носовой кости различают наружную и внутреннюю поверхности. Наружная поверхность *(facies externa)* образует верхнюю часть спинки носа, имеет вид пластинки, края полукруглые. Длина носовой кости из-за особенностей формы и расположения ноздрей на дорсальной части носа вдвое меньше, чем у других жвачных.

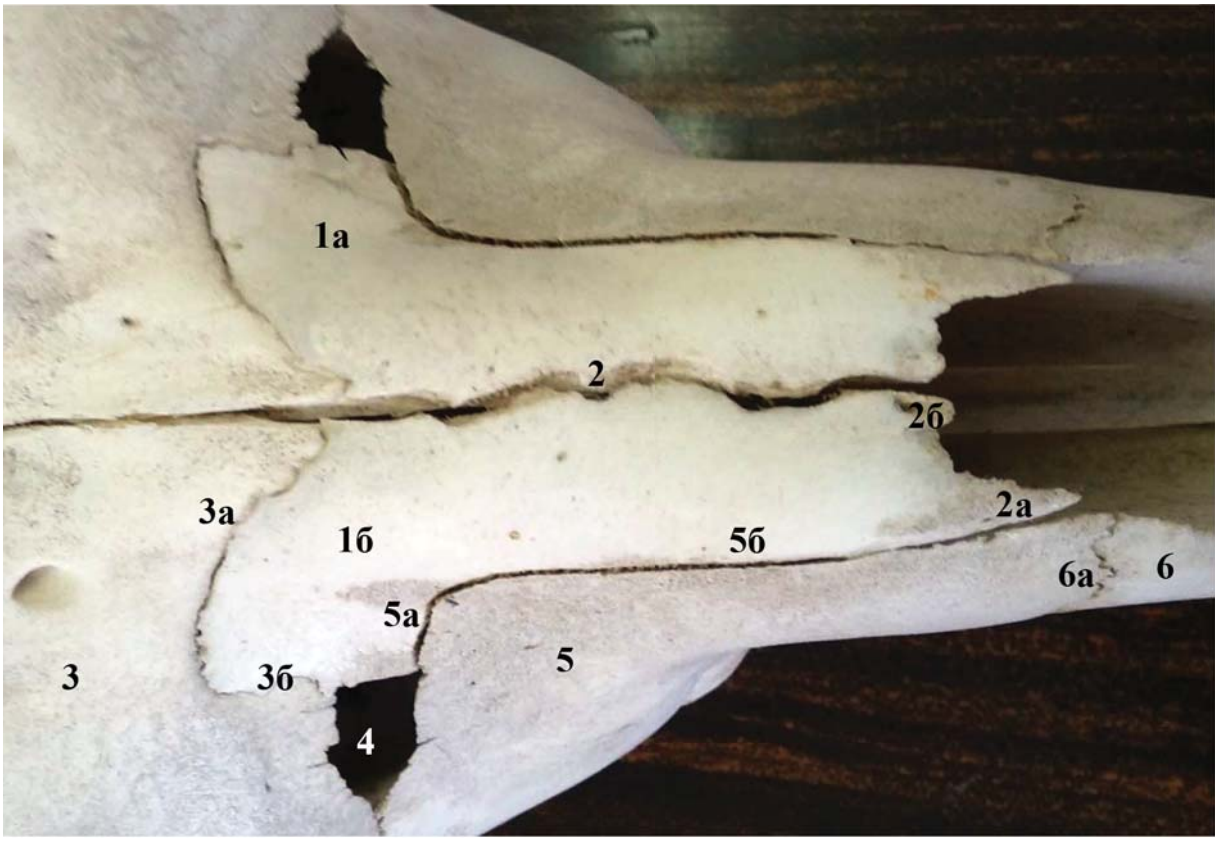

Наружная поверхность носовой кости верблюда-бактриана:
1а – левая носовая кость; 1б – правая носовая кость; 2 – межносовой шов; 2а – латеральный отросток носовой кости; 2б – медиальный отросток носовой кости; 3 – лобная кость; 3а – лобноносовой шов (внутренний изгиб); 3б – лобноносовой шов (наружный изгиб); 4 – слезное отверстие; 5 – верхнечелюстная кость; 5а – носочелюстной шов (внутренний изгиб); 5б – носочелюстной шов (наружный изгиб); 6 – резцовая кость; 6а – резцово-верхнечелюстной шов

В передней трети носовой кости верблюда имеются два отростка – латеральный и медиальный. Латеральный отросток – *processus lateralis* (см. рисунок, 2а) более длинный и широкий в основании, как у плотоядных. Латеральный отросток носовой кости заканчивается в точке соединения резцовой и верхнечелюстной костей (на резцово-челюстном шве), у собак этот отросток представлен как нижняя часть носорезцового шва. Медиальный отросток – *processus medialis* (см. рисунок, 2б) носовой кости у верблюда-бактриана слабозаметен и представлен в виде маленького нароста.

Сзади носовая кость у верблюда-бактриана граничит с лобной костью, лобноносовым швом – *sutura frontonasalis* (см. рисунок, 3а, 3б). Назальная часть носовой кости расширена, имеет вид крыла, два изгиба – наружный и внутренний. В области слезного отверстия (см. рисунок, 4) носовая кость образует внутреннюю ее часть, которая имеет разную форму и величину.

Латерально носовая кость граничит с верхнечелюстной костью посредством носочелюстного шва – *sutura nasomaxillaris* (см. рисунок, 5а, 5б), который вначале, через 0,5–1,5 см после слезного отверстия, резко поворачивает на 70° перпендикулярно межносовому шву. Затем через 1,5–1,8 см вновь поворачивает наружу и идет параллельно межносовому шву до резцовочелюстного шва. Медиально носовая кость граничит с хорошо выраженным межносовым швом – *sutura internasalis* (см. рисунок, 2), с одноименной костью, которая является продолжением лобного шва.

Внутренняя поверхность (*facies interna)* носовой кости у верблюда-бактриана образует верхнюю стенку носовой полости. На внутренней поверхности латеральной части носовой кости у верблюда имеется решетчатый гребень (*crista ethmoidalis)*, который служит для прикрепления дорсальной носовой раковины. Решетчатый гребень в назальной части носовой кости имеет форму хорошо выраженного острого гребня, который на уровне середины носовой кости плавно переходит в плоский расширяющий орально хорошо выраженый бугор. На внутренней поверхности левая и правая носовые кости также медиально граничат друг с другом хорошо выраженным межносовым швом.

Для определения изменения в возрастном аспекте носовой кости у верблюда-бактриана мы провели морфометрические измерения. В частности измеряли длину межносового шва, длину носочелюстного шва (внутреннего изгиба), длину носочелюстного шва (наружного изгиба), длину лобноносового шва (наружного изгиба), длину лобноносового шва (внутреннего изгиба), ширину на уровне середины носовой кости.

Межносовой шов у верблюда-бактриана визуально очень хорошо выражен, является продолжением межлобного шва, который проходит между одноименными носовыми костями. У верблюжат длина межносового шва в месячном возрасте равняется 4,8–5,2 см при коэффициенте вариации Cv = 2,0. К 6-месячному возрасту у них этот шов увеличивается на 0,90 м, Cv = 2,2. В дальнейшем длина межносового шва развивается одинаково равномерно в сравнении другими швами носовой кости верблюда до 1 года на 0,72 см, до 2–3 лет – на 0,28 см, до 4–5 лет – на 0,48 см, Cv = 2,4, Cv = 2,3, Cv = 2,1 соответственно. В 6–8 лет у верблюдов отмечается максимальный показатель длины шва – 9,52±0,25 см при лимите 9,0–10,0 см (см. таблицу).

Длина носочелюстного шва (наружного изгиба) у верблюда-бактриана анатомически проходит между латерально от носовой кости и вентрально от верхнечелюстной кости, длина шва изменяется вместе с шириной носовой кости. У месячных животных длина носочелюстного шва (наружного изгиба) равна в среднем по группе 5,07±0,06 см при коэффициенте вариации Cv = 2,0. У 6-месячных верблюжат наблюдается достоверное увеличение длины шва на 1,03 см. У годичных животных при частичном переходе на подножный грубый корм и развитии других лицевых костей черепа носочелюстной шов увеличивается в среднем по группе на 7,00±0,08 см, Cv = 2,3. В 2–3-летнем и 4–5-летнем возрастах шов увеличивается незначительно – на 0,44 и 026 см соответственно. Максимальное увеличение длины шва у животных наблюдается в 6–8-летнем возрасте на 1,02 см, лимит – 9,2–10,3 см.

Носочелюстной шов (внутренний изгиб) у верблюда-бактриана является как бы внутренним изгибом крыла носовой кости и располагается пространственно перпендикулярно наружному изгибу вышесказанного (носочелюстного) шва. У месячных верблюжат длина шва составляет в среднем по группе 1,03±0,03 см (Cv = 9,7); у 6- и 12-месячных животных наблюдается незначительное увеличение длины шва – на 0,20 и 0,19 см (Cv = 4,9 и Cv = 4,8). В 2–3-летнем, 4–5-летнем и 6–8-летнем возрастах длина слезнолобного глазничного шва также равномерно увеличивается на 0,24; 0,36 и 0,44 см соответственно.

Лобноносовой шов (внутренний изгиб) у верблюда-бактриана является назальной (задней) границей носовой кости и располагается перпендикулярно под 45° к межлобному шву в точке перехода последнего в межносовой шов. Длина лобноносового шва (внутреннего изгиба) у верблюжат в месячном возрасте составляет 1,92±0,06 см при коэффициенте вариации Cv = 5,2 (см. таблицу). К 6-месячному и годичному возрастам шов увеличивается на 0,11 и 0,49 см (Cv = 4,9; Cv = 4,8). В 2–3-летнем, 4–5-летнем и 6–8-летнем возрастах длина лобноносового шва (внутреннего изгиба) увеличивается равномерно на 0,18; 0,38 и 0,30 см соответственно.

Лобноносовой шов (наружный изгиб) у верблюда-бактриана располагается параллельно межносовому шву, носочелюстному шву (наружному изгибу) и участвует в образовании внутреннего края слезного отверстия. Длина лобноносового шва (наружного изгиба) у верблюжат месячного возраста составляет в среднем по группе 1,08±0,08 см (Cv = 12,0). К 6-месячному возрасту у них лобноносовой шов (наружный изгиб) увеличивается на 0,22 см (Cv = 7,7). В дальнейшем длина шва развивается одинаково равномерно в сравнении другими швами носовой кости верблюда-бактриана: до 1 года – на 0,18 см, до 2–3 лет – на 0,24 см, до 4–5 лет – на 0,32 см (Cv = 8,1, Cv = 6,9, Cv = 5,7 соответственно). В 6–8 лет отмечается максимальный показатель длины шва – 2,36±0,03 см, лимит – 2,1–2,6 см (см. таблицу).

Одновременно с изменением длины достоверно меняется и ширина носовой кости. Так, ширина на уровне середины носовой кости у верблюжат в месячном возрасте составляет 1,28±0,03 см, лимит 1,0–1,5 см. У 6- и 12-месячных животных наблюдается незначительное увеличение ширины шва – на 0,40 и 0,28 см (Cv = 4,8, Cv = 6,1). В 2–3-летнем, 4–5-летнем и 6–8-летнем возрастах длина слезнолобного глазничного шва также равномерно увеличивается – на 0,32; 0,18 и 0,32 см соответственно.

Заключение. Носовая кость верблюда-бактриана из-за особенностей формы и расположения ноздрей на дорсальной части носа вдвое меньше, чем у других жвачных, и не прикрывает полностью носовую полость, как у плотоядных (собак). Изменения длины и ширины левой и правой сторон межкостных швов носо-

Возрастные морфометрические показатели промеров носовой кости верблюда-бактриана в постнатальном периоде, см

Возраст	*n*	Lim	$\bar{x} \pm \bar{S}x$	σ	Cv
	Длина межносового шва				
1 месяц	4	4,8–5,2	5,02±0,06	0,10	2,0
6 месяцев	4	5,7–6,2	5,92±0,07	0,13	2,2
1 год	5	6,3–7,1	6,64±0,08	0,16	2,4
2–3 года	5	6,5–7,3	6,92±0,08	0,16	2,3
4–5 лет	5	8,0-8,9	8,40±0,09	0,18	2,1
6–8 лет	5	9,0–10,0	9,52±0,25	0,50	2,6
	Длина носочелюстного шва (наружный изгиб)				
1 месяц	4	4,8–5,3	5,07±0,06	0,10	2,0
6 месяцев	4	5,7–6,5	6,05±0,12	0,20	3,3
1 год	5	6,6–7,4	7,00±0,08	0,16	2,3
2–3 года	5	7,0–7,7	7,44±0,07	0,14	1,9
4–5 лет	5	8,4–9,1	8,70±0,07	0,14	1,6
6–8 лет	5	9,2–10,3	9,72±0,01	0,02	0,2
	Длина носочелюстного шва (внутренний изгиб)				
1 месяц	4	0,8–1,1	1,03±0,03	0,10	9,7
6 месяцев	4	1,0–1,5	1,23±0,08	0,13	10,5
1 год	5	1,2–1,6	1,42±0,04	0,08	5,6
2–3 года	5	1,2–1,7	1,54±0,02	0,10	6,5
4–5 лет	5	1,6–1,8	1,70±0,02	0,04	2,4
6–8 лет	5	1,8–2,3	2,08±0,05	0,10	4,8
	Длина лобноносового шва (внутренний изгиб)				
1 месяц	4	1,7–2,2	1,92±0,06	0,10	5,2
6 месяцев	4	1,8–2,3	2,03±0,06	0,10	4,9
1 год	5	2,2–2,8	2,52±0,06	0,12	4,8
2–3 года	5	2,4–3,0	2,70±0,08	0,15	5,6
4–5 лет	5	2,8–3,4	3,08±0,06	0,12	3,9
6–8 лет	5	2,8–3,6	3,38±0,08	0,16	4,7
	Длина лобноносового шва (наружный изгиб)				
1 месяц	4	0,8–1,3	1,08±0,08	0,13	12,0
6 месяцев	4	1,1–1,5	1,30±0,03	0,10	7,7
1 год	5	1,2–1,6	1,48±0,06	0,12	8,1
2–3 года	5	1,5–2,1	1,72±0,06	0,12	6,9
4–5 лет	5	1,8–2,4	2,08±0,06	0,12	5,7
6–8 лет	5	2,1–2,6	2,36±0,03	0,16	6,2
	Ширина на уровне середины носовой кости				
1 месяц	4	1,0–1,5	1,28±0,03	0,13	10,2
6 месяцев	4	1,5–1,8	1,68±0,05	0,08	4,8
1 год	5	1,4–2,4	1,96±0,06	0,12	6,1
2–3 года	5	1,8–2,6	2,28±0,08	0,16	7,0
4–5 лет	5	2,2–2,8	2,46±0,06	0,12	4,9
6–8 лет	5	2,5–3,1	2,78±0,06	0,12	4,3

вой кости у верблюда-бактриана в возрастном аспекте сходны.

Одновременно с изменением длины достоверно меняется и ширина носовой кости. У верблюжат одного месяца, шести месяцев и одного года в подсосный период наблюдается достоверное развитие длины и ширины швов носовой кости. Затем резкое увеличение этих промеров наблюдается в 2–3 года, при переходе животных полностью на грубый подножный корм. В 4–5-летнем и 6–8-летнем возрастах промеры швов носовой кости у взрослых животных увеличиваются достоверно параллельно с нарастанием мышечной массы и развитием скелета головы.

СПИСОК ЛИТЕРАТУРЫ

1. *Абекешев Н.Т., Ашетов И.К., Днекешев А.К.* Сезонная и возрастная диагностика распространенности в Западно-Казахстанской области телязиоза верблюда-бактриана // Вестник Саратовского госагроуниверситета им. Н.И. Вавилова. – 2006. – № 3. – С. 5–6.

2. *Днекешев А.К., Абекешев Н.Т.* Проведение ретробульбарной новокаиновой блокады при диагностике телязиоза у верблюда-бактриана // Вестник Саратовского госагроуниверситета им. Н.И. Вавилова. – 2006. – № 3. – С. 7–8.

3. *Днекешев А.К.* К вопросу об анатомии подглазничного отверстия у верблюда-бактриана // Вестник Саратовского госагроуниверситета им. Н.И. Вавилова. – 2006. – № 3.– С. 6–7.

4. *Дмитриева Т.А., Днекешев А.К.* Топографическая анатомия подглазничного нерва верблюда-бактриана // Вестник Саратовского госагроуниверситета им. Н.И. Вавилова. – 2007. – № 2. – С. 6–7.

5. *Днекешев А.К.* Анатомо-проекционное и морфометрическое обоснование блокады подглазничного нерва у верблюда-бактриана // Наука и образование ЗКАТУ. – 2010. – № 2(19). – С. 123–127.

6. *Днекешев А.К.* Рост и развитие основных артерий плюсны верблюда-бактриана в возрастном аспекте // Наука и образование ЗКАТУ. – 2019. – № 2(55). – С. 167–173.

7. *Зеленовский Н.В.* Международная ветеринарная анатомическая номенклатура на латинском и русском языках. – М.: Мир, 2003. – 352 с.

8. *Тарасовская Н.Е.* Способ обезжиривания и освобождения от мягких тканей натуральных костей для изготовления учебных препаратов // Патент Республики Казахстан № 29922. 2015. Бюл. № 6.

9. *Удовин Г.М.* Международная ветеринарная анатомическая номенклатура на латинском и русском языках. – М.: Типография МВА, 1980. – 202 с.

Днекешев Аманжол Кусаинович, *канд. вет. наук, доцент кафедры «Незаразные болезни и морфология», Западно-Казахстанский аграрно-технический университет им. Жангир хана. Республика Казахстан.*

090009, г. Уральск, ул. Жангир хана, 51.

Тел.: 8776453598; e-mail: dnekeshev62@mail.ru.

Ключевые слова: *верблюд-бактриан; морфология животных; череп; носовая полость; анатомия животных.*

NASAL MORPHOMETRY OF A BACTRIAN CAMEL IN AN AGE ASPECT

Dnekeshev Amanzhol Kusainovich, *Candidate of Veterinary Sciences, Associate Professor of the chair "Non-contagious Diseases and Morphology", Zhangir Khan West Kazakhstan Agrarian Technical University. Kazakhstan Republic.*

Keywords: *Bactrian camel; morphology of animals; cranium; nasal cavity; animal anatomy.*

This article presents the morphometric rationale for changes in the nasal bone of a Bactrian camel in an age aspect. The nasal bone is present in the Bactrian camel, as in all farm and domestic animals, with a flat, paired bone, which is involved in the formation of the roof of the nasal cavity. Anatomically on the nasal bone, the outer and inner surfaces are distinguished. Changes in the length and width of the left and right sides of the interosseous sutures of the nasal bone in the Bactrian camel are similar in age.